

# Транскраниальная магнитотерапия в лечении острой нейросенсорной тугоухости сосудистого генеза

О.В. МАРЕЕВ, Ю.М. РАЙГОРОДСКИЙ, В.В. ШКАБРОВ

## Transcranial magnetic therapy in treatment of acute neurosensory hypoacusis of hearing of vascular genesis

O.V. MAREEV, YU.M. RAIGORODSKY, V.V. SHKABROV

Кафедра оториноларингологии (зав. — проф. О.В. Мареев) лечебного факультета Саратовского государственного медицинского университета

Несмотря на то что острую нейросенсорную тугоухость (ОНТ) могут вызвать различные факторы, большинство авторов напрямую связывают данную патологию с сосудистой патологией головного мозга на фоне атеросклероза, гипертонической болезни, нейроциркуляторной дистонии [1, 2].

Артерии внутреннего уха и мозга близки по своему строению и являются конечными ветвями общего ствола, питающего мозг и ухо. В связи с этим особую роль в патогенезе поражения внутреннего уха и ядер слухового и вестибулярного анализаторов играет недостаточность и нарушение церебральной гемодинамики [3—5]. Это подтверждают и последние результаты [6] по успешному лечению больных ОНТ путем коррекции липидного обмена, а также реологических свойств крови и системы гемостаза. По мнению авторов, клинический эффект достигается достаточно быстро за счет улучшения микроциркуляции и транскпиллярного обмена в структурах мозга.

В последние годы при лечении различной ЛОР-патологии все большее внимание уделяется использованию физических факторов. Ряд положительных результатов в лечении ОНТ получен при использовании магнитолазерной терапии [7]. Воздействие осуществляли местно с помощью постоянного магнитного поля (ПМП), инфракрасного излучения аппарата Милта. Недостатком такой методики является отсутствие непосредственного воздействия на гемодинамику мозга и низкая биологическая активность ПМП [8].

Для более эффективного лечения ОНТ путем воздействия на гемодинамику мозга нами предложено использовать транскраниальную магнитотерапию (ТкТМ), при которой на мозг воздействует бегущее импульсное (или переменное) магнитное поле (БИМП). Такое поле биотропно наиболее насыщено, поэтому биологически более активно по сравнению с другими видами магнитных полей.

В случае рассматриваемой патологии методика транскраниального воздействия магнитным полем представляется патогенетически обоснованной, так как, с одной стороны, известно сосудорасширяющее, спазмолитическое, гипотензивное и нейротропное

действие магнитного поля, а с другой — нормализующее трансмембранный перенос и обменные процессы в клетке [8, 9]. Кроме того, при дозированном воздействии на центральную нервную систему магнитное поле формирует ответную адаптационную реакцию типа активации, направленную на мобилизацию защитных резервов организма [10].

Опубликованные результаты исследований по применению ТкТМ в офтальмологии [11] и эндокринологии [12] дают дополнительные основания по использованию данной методики в лечении ОНТ. Так, показано нормализующее влияние ТкТМ на показатели липидного обмена, артериального давления и головную боль у пациентов с избыточной массой тела и нейроэндокринными нарушениями [12, 13].

Целью данной работы явилось изучение возможности использования ТкТМ как в комплексном лечении больных ОНТ сосудистого генеза, так и в качестве монотерапии.

Всем пациентам было проведено аудиологическое обследование, включающее акуметрию, тональную пороговую аудиометрию, надпороговые тесты, речевую аудиометрию, тимпанометрию. Кроме того, пациентам с выявленными нарушениями в вертебробазиллярной системе проводилось определение параметров кровотока в сосудах вертебробазиллярного бассейна методом ультрасонодоплерографии до и после проведенного лечения.

Под нашим наблюдением находились 98 пациентов с ОНТ сосудистого генеза, у которых при тональной пороговой аудиометрии было зафиксировано отсутствие костно-воздушного интервала.

Возраст пациентов (55 мужчин и 43 женщины) составлял от 17 до 62 лет, давность заболевания — от 2 до 35 дней. Из сопутствующих заболеваний у больных были выявлены гипертоническая болезнь (45 пациентов), ишемическая болезнь сердца (11), остеохондроз шейного и грудного отдела позвоночника (20), язвенная болезнь желудка или двенадцатиперстной кишки (6), цефалгии различного генеза (10) и др.

Все пациенты были разделены на три группы, сходные по возрасту и полу.

Пациенты 1-й группы (30 человек) получали традиционный курс терапии, направленный на улучшение микроциркуляции (кавинтон 6 мл на 200 мл физ-

раствора внутривенно капельно или трентал по 120 мг/сут в виде таблеток) и улучшение липидного обмена (диета, вазилип 10 мг/сут в течение 1 мес). Все больные получали аспирин кардио или тромбо АСС (100 мг) в сочетании с курантилом.

Пациенты 2-й группы (35 человек) получали транскраниальную магнитотерапию (как монотерапию) с помощью аппарата АМО-АТОС с приставкой «Оголовье» (рег. уд. МЗ РФ №ФС 022а2004/1074-05). Приставка состоит из двух полуцилиндрических излучателей бегущего магнитного поля, в каждом из которых располагается по три соленоида, коммутируемых последовательно с частотой, регулируемой в диапазоне 1—12 Гц. Частота поля, излучаемого каждым соленоидом, составляет 50 или 100 Гц в зависимости от выбранного режима. Организованное таким образом БИМП воздействует на голову пациента битемпорально (рис. 1). Процедуры назначали ежедневно с экспозицией 10—15 мин, увеличивая частоту движения плавно от сеанса к сеансу, начиная от 1 Гц в начале курса и до 10—12 Гц к концу. Курс лечения 12—15 сеансов.

Пациенты 3-й группы (33 человека) получали комбинированное лечение, включающее традиционную терапию и транскраниальную магнитотерапию.

Пациентам 2-й и 3-й групп с остеохондрозом шейного отдела позвоночника и выявленной вертебробазиллярной недостаточностью по данным ультразвуковой доплерографии (7 пациентов во 2-й группе и 8 — в 3-й) ТкМТ чередовали с воздействием БИМП паравертебрально на шейный отдел позвоночника специальными призматическими излучателями из комплекта аппарата АМО-АТОС (рис. 2).

В результате лечения во всех группах больных через 20 дней выявлено как субъективное, так и объективное улучшение слуха, уменьшение шума в ушах, улучшение разборчивости речи. При этом по данным тональной пороговой аудиометрии у 23 (76,6%) пациентов 1-й группы зарегистрировано снижение порогов восприятия по костной и воздушной проводимости в среднем на 15 дБ. У 8 (26,6%) из них слуховая функция восстановилась до нормы.

Из пациентов 2-й группы у 19 (54,2%) зарегистрировано аналогичное снижение порогов восприятия по костной и воздушной проводимости (13 дБ). При этом полное восстановление слуха наблюдалось у 6 (17,1%) из этих пациентов.

У пациентов 3-й группы зарегистрирован наиболее высокий результат. У 30 (91%) пациентов снижение порогов восприятия по обоим видам проводимости наблюдался в среднем на уровне 17 дБ.

При оценке показателей кровотока в вертебробазиллярной системе (у больных упомянутой категории) отмечена корреляция их изменений с динамикой слуховой функции. До лечения средние показатели пиковой систолической скорости и индекса периферического сопротивления во всех трех группах у этой категории больных имели примерно одинаковые изменения и составляли 0,19 и 0,85 м/с соответственно.

В результате лечения в 1-й группе скорость кровотока увеличилась в среднем до 0,28 м/с, а индекс сопротивления снизился до 0,68. Во 2-й группе эти значения составили соответственно — 0,26 и 0,66 м/с, а в 3-й группе 0,38 и 0,58 м/с, что соответствует нормаль-

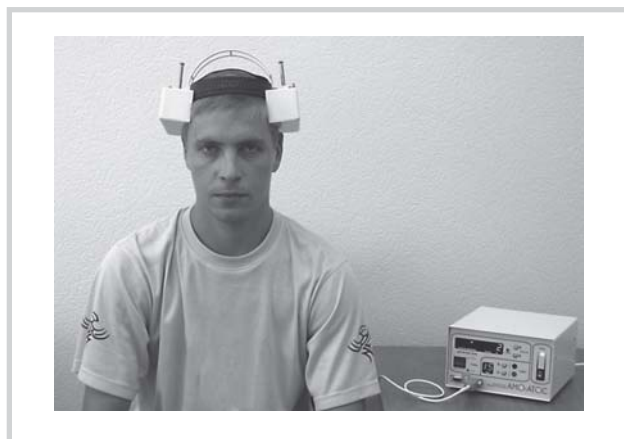


Рис. 1. Методика транскраниальной магнитотерапии.

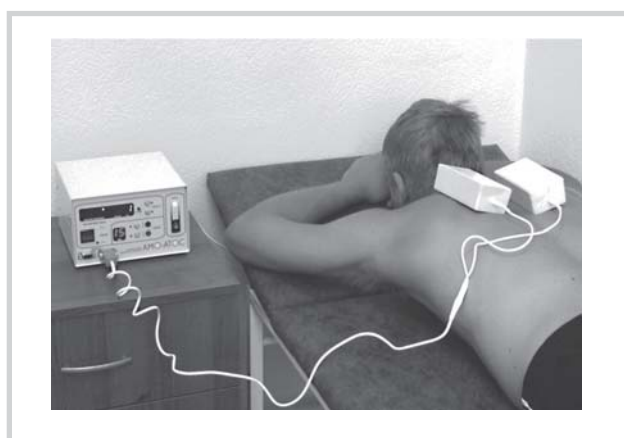


Рис. 2. Методика паравертебральной магнитотерапии.

ным значениям по индексу периферического сопротивления.

Нами не отмечено плохой переносимости транскраниальной и паравертебральной магнитотерапии, что связано, вероятно, с отсутствием среди пациентов гипотоников. Напротив, у лиц, страдающих гипертонической болезнью, наблюдалось снижение АД на 20—25 ед. Наблюдалось снижение или исчезновение головных болей, легкое седативное действие непосредственно после сеанса магнитотерапии. У пациентов с остеохондрозом уменьшались болевые ощущения в шейном отделе позвоночника.

## Выводы

1. Транскраниальная магнитотерапия позволяет существенно повысить клинический результат медикаментозной терапии больных острой нейросенсорной тугоухостью сосудистого генеза.

2. Влияние изолированного применения магнитотерапии по описанной методике на показатели кровотока в вертебробазиллярном бассейне сравнимо с воздействием традиционной медикаментозной терапии.

3. В ряде случаев, когда медикаментозная терапия противопоказана, транскраниальная может значаться как монотерапия больным с ОНТ сосудистого генеза.

## ЛИТЕРАТУРА

1. *Баев В.М.* Тромбоз, гемостаз и реология 2001; 6: 2: 14—18.
2. *Кунельская Н.Л.* Клиника, диагностика, лечение и профилактика нейросенсорной тугоухости: Автореф. дис. канд.мед.наук. М 1985; 252.
3. *Благовещенская Н.С.* Клиническая отоневрология при поражениях головного мозга. М 1976.
4. *Верещагин Н.В., Моргунов В.А., Гулевская Т.С.* Патология головного мозга при атеросклерозе и артериальной гипертонии. М 1997.
5. *Иванец И.В.* Острая и внезапная нейросенсорная тугоухость (клинико-экспериментальные исследования): Автореф. дис. д-ра мед.наук. М 2001.
6. *Пальчун В.Т., Кунельская Н.Л., Сергеева Н.А., Багданец С.А.* Вестн оторинолар 2005; 5: 28—30.
7. *Моренко В.М., Енин И.П., Енин И.В. и др.* Рос оторинолар 2003; 4: 7: 80—82.
8. *Холодов Ю.А.* Мозг в электромагнитных полях. М 1982; 119.
9. *Демецкий А.М., Алексеев А.Г.* Искусственные магнитные поля в медицине. Минск 1981; 93.
10. *Шишло М.А., Кубли С.Х., Шимкевич Л.Л.* Вopr курорт и леч физкультуры 1981; 4: 12—18.
11. *Бакуткин В.В., Каменских Т.Г.* Актуальные проблемы современной офтальмологии: Материалы Поволжской научно-практической конференции. Саратов 1996; 213.
12. *Райгородская Н.Ю.* Использование битемпоральной низкоинтенсивной магнитотерапии в комплексном лечении гипоталамического синдрома пубертатного периода у детей: Дис. канд.мед.наук. Саратов 2004.
13. *Вартанова Л.Ю., Райгородская Н.Ю.* Рефлексология 2005; 2: 6: 23—27.
14. *Райгородский Ю.М., Серянов Ю.В., Лепилин А.В.* Форетические свойства физических полей и приборы для оптимальной физиотерапии в урологии, стоматологии и офтальмологии. Саратов 2000; 270.